Aus dem pathologischen Institut der Universität Basel
Vorsteher: Professor Dr. GERLACH

Über intra- und extracerebrale Geschwülste mit gleichartigen Türkensattelveränderungen, Augenveränderungen und Hirndruckerscheinungen; zugleich ein Beitrag zur Differentialdiagnose der Hypophysengeschwülste

Inaugural-Dissertation

zur

Erlangung der Doktorwürde

der

Medizinischen Fakultät der Universität Basel

vorgelegt von

HANS FALK

aus

WANNE

(Deutschland)

STETTEN/BASEL 1935
BUCHDRUCKEREI KARL SCHAHL

Genehmigt

von der Medizinischen Fakultät der Universität Basel

auf Antrag von Herrn Professor Dr. WERTHEMANN.

Tag der Promotion: 19. Februar 1935.

R. UNIV.
BIBLIOTHEEK
LEIDEN

Meinen Eltern!



Digitized by the Internet Archive
in 2026

https://archive.org/details/IA41546702_0161

Die Beobachtung mehrerer Fälle von intrakraniellen Geschwülsten, die trotz verschiedener Lokalisation zu einer röntgenologisch wahrnehmbaren, sehr ähnlichen Veränderung des Türkensattels führten, im übrigen symptomatologisch uncharakteristisch waren, gibt Veranlassung, auf dieses Phänomen etwas näher einzugehen.

Im folgenden sollen zunächst die einzelnen Fälle beschrieben werden, sodann epikritisch anhand des Schrifttums die einzelnen Beobachtungen einer Analyse unterzogen werden.

Die erste Beobachtung, welche gewissermaßen als Kontrollfall vorangestellt werden soll, betrifft eine Patientin mit echter Hypophysenvorderlappengeschwulst und dadurch bedingter Akromegalie. Besonders das Röntgenbild des anatomischen Präparates der Türkensattelgegend diene als Vergleichsobjekt für die im folgenden mitzuteilenden Beobachtungen.

1. Fall: R. K., 34 jährige Köchin. Anamnese: 1928 wurde bei der Patientin ein Augenbefund erhoben, der als Retinitis hypertonica gedeutet wurde. Damals bestanden noch keine sicheren Anhaltspunkte für Hypophysentumor. Im Jahre 1932 wurde erstmals die Diagnose „Akromegalie" gestellt. Am Tage der Einlieferung ins Spital wird die Patientin am Boden liegend aufgefunden, sie hatte sich geweigert, das Essen mittags aufzutragen und sich sehr stark aufgeregt.

Befund: Bewußtlos. Puppillen reagieren schlecht auf Licht. Puls mittelmäßig gefüllt und gespannt, beschleunigt. Reflexe lebhaft. Beiderseits Babinski. Große Nase, mächtiger Unterkiefer, dicke, fleischige Finger. Bald nach der Einlieferung tritt unter Verschlechterung der Atmung und des Pulses der Tod ein.

Sektionsbefund: (S. N. 932/33. Obduzent Prof. Werthemann.) Frische rote Erweichung der Brücke, schwerste linksseitige Herzhypertrophie, geringgradige Sklerose der basalen Hirngefäße. Arteriolosklerose der Nieren. Akromegalie: Makrosplanchnie, stark gewulstete Lippen. Breite und große Nase. Mächtiger Unterkiefer, plumpe Hände und Füße. Der Türkensattel ist ziemlich stark ausgeweitet und auch die Keilbeinhöhle etwas erweitert. Die Sattellehne ist sehr dünn. Die Sattelgrube wird eingenommen von einem gut walnußgroßen Tumor von ziemlich weicher Konsistenz und grauweißlicher Farbe. Die Geschwulst ist auch in die Keilbeinhöhle eingedrungen. Sie geht vom Hypophysenvorderlappen aus, vom Hinterlappen ist nur noch eine undeutliche schmale Zone zu erkennen.

Mikroskopisch erweist sich der Hypophysentumor als ein Adenom, dessen Zellen keine eosinophile Reaktion geben. Dagegen zeigt die Geschwulst da und dort unscharfe Begrenzung, insofern als sie die Dura mater durchbricht und in das Mark des benachbarten Knochens einwuchert. An solchen Stellen zeigen die Geschwulstelemente auch Polymorphie und Kernpyknosen.

Röntgenbild des anatomischen Präparates der Türkensattelgegend (Abb. 1): Der Türkensattel ist sehr stark erweitert, ebenso die Keilbeinhöhle. Die Sattellehne ist sehr dünn.

Die mikroskopische Untersuchung des Bulbus, welche von Herrn Dr. Rintelen in der Augenklinik durchgeführt wurde, ergibt eine frische Stauungspapille mäßigen Grades bei hochgradiger Arteriolosklerose der Chorioideal- und Retinalarterien, dagegen keine Anhaltspunkte für Retinitis hypertonica.

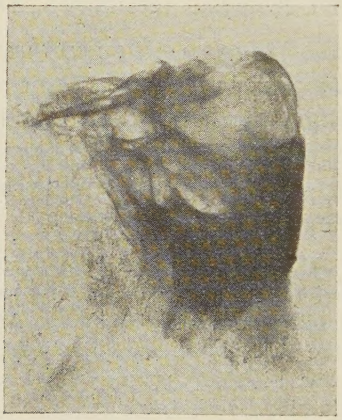

Abb. 1 R. K., S. N. 932/33. Akromegalie.

Röntgenbild des Präparates der Türkensattelgegend: Sella ist stark erweitert, auch die Keilbeinhöhle. Die Sattellehne ist sehr dünn.

Zusammenfassung: Die Patientin starb an einer Apoplexie bei Arteriolosklerose der Niere und Hypertonie. Sie litt außerdem an einer Akromegalie. Das Adenom des Vorderlappens erwies sich als nicht eosinophil. Bemerkenswert ist eine histologisch festgestellte Stauungspapille bei Hypophysentumor.

In der Folge sollen nun die Fälle beschrieben werden, bei denen namentlich die Veränderungen des Türkensattels für das Bestehen eines Hypophysentumors sprachen bei Fehlen irgend eines anderen lokalisatorisch verwertbaren Zeichens.

2. Fall: H. G., 41 jähriger Kaufmann. Anamnese: Familienanamnese o. B. Eigene Anamnese: Pleuritis und Pneumonie, Gonorrhoe. Das jetzige Leiden begann vor 3–4 Jahren mit uncharakteristischen Kopfschmerzen, die sich in den letzten Monaten verstärkten. In der letzten Zeit traten Sehstörungen auf, Undeutlichsehen in die Ferne. Es wurde eine doppelseitige Stauungspapille mit Übergang in Atrophie festgestellt, r. Prominenz der Papillen: 3–3,5 dptr, l. Prominenz der Papillen: 2,5 dptr.

Eine Röntgenaufnahme des Schädels zeigt eine Erweiterung der Sella turcica, unscharfe Begrenzung vorn und hinten. Die Proc. clinoid. post. fehlen. Der Boden der Sella zeigt ungleichmäßige Einsenkung. Bestrahlung.

9. II. 1933. Befund: Sensorium frei. Leichte Protrusio bulborum. Die unteren Bauchdeckenreflexe fehlen links und rechts. Der übrige Befund ist ohne Bedeutung.

16. II. Der Kopfschmerz hat nachgelassen. Die Grundumsatzbestimmung ergibt nach Dubois + 12,5%, nach Benedikt + 11%; der Wert steigt nach einer Mahlzeit von 200 g gehacktem Rindfleisch, 50 g Brot und einer Tasse Tee in den nächsten 2 Stunden auf + 22 % bezw. + 20%. um nach 3½ Stunden auf + 10% bezw. + 2% zu sinken.

17. II. Die Schwellung der Papillen ist vielleicht etwas geringer, der Visus hat sich erheblich gebessert.

20. II. Austritt.

Anfang März: Wiederbeginn der Kopfschmerzen. Starke Verschlechterung der Sehkraft.

20. III. Stauugspapille: r. 3 dptr, l. 2,5 dptr. Die Gesichtsfelder weisen verschiedene, nicht sehr typische Skotome auf. Visus beiderseits 0,1. Getrübtes Sensorium, schlechte Urteilsfähigkeit, Brechreiz. Ein Eingriff erscheint dringend notwendig.

21. III. Wiederaufnahme.

24. III. Operation nach Chiari.

Die hintere Wand der Keilbeinhöhle ist abgebaut, und cystenähnlich wölbt sich die Dura in die Keilbeinhöhle vor. Keine Pulsation der Dura. Punktion der Dura. Etwa 10 ccm Liquor wird entleert. Danach Pulsieren der Dura mater. Tamponade. Naht.

31. III. Keine Visusverbesserung. Sensorium zeitweise getrübt.

3. IV. Liquorrhoea nasalis.

4. IV. Erbrechen, von Zeit zu Zeit Atemstillstände nach Biot'schem Typus.

18. IV. Exitus letalis.

Sektionsbefund (S. N. 370/33 Obduzent Prof. Werthemann.) Kleinfaustgroßer Tumor (Endotheliom) im Bereich des rechten Temporalhirns, der das ganze Temporalhirn einnimmt und nach vorn bis in die Stirnwindung reicht. Der rechte Seitenventrikel ist vollkommen kompri-

miert und nach links verlagert. Der Tumor läßt sich in toto vom Gehirn abschälen, er hängt mit der Dura mater zusammen und führt zu ausgedehnter Verdrängung, aber nicht zu Infiltration des Gehirns. An der linken Seite der Nasenwurzel findet sich ein Knochendefekt, hier läßt sich ein Kanal sondieren, der bis zum Keilbeinkörper führt (Operation).

Die Oberwand des Keilbeins zeigt fast vollkommenen Schwund des Knochens, ebenso ist der Knochen in der rechten Temporalgegend stark atrophiert und papierdünn. Die Sella zeigt Druckatrophie infolge der ödematös gequollenen Hirnbasis. Die Hirnwindungen sind abgeplattet.

Histologische Untersuchung: Die Geschwulst besteht aus spindelzelligen endothelialen, manchmal auch fibroplastischen Elementen, die zu kleinen Knäueln und Bündeln angeordnet sind. Das Stroma ist locker, z T. gefäßreich, da und dort etwas durchblutet, keine Psammomkörner.

Röntgenbild des Präparates (Abb. 2): Wie am Lebenden.

Abb. 2. H. G., S. N. 370/33. Duraendotheliom der rechten Temporalhirngegend.

Röntgenbild des Präparates des Türkensattels: Sella erweitert, vorn und hinten unscharf begrenzt mit ungleichmäßiger Einsenkung. Proc. clinoid. post. fehlen.

Zusammenfassung: 41 jähriger Mann, gestorben an Endotheliom der Dura mater der rechten mittleren Schädelgrube. Zeichen von vorgenommener Hypophysenoperation nach Chiari. Die hervorstechendsten klinischen Zeichen waren: Kopfschmerz,

Bewußtseinstrübungen, röntgenologisch feststellbare Veränderung des Türkensattels und Stauungspapille mit Atrophie, welche auf der Tumorseite etwas stärker ausgebildet war. Andere lokalisatorisch verwertbare Symptome bestanden nicht.

3. Fall: A. M., 54 jährige Kindergärtnerin Anamnese: Familienanamnese o. B. Eigene Anamnese: Masern, Typhus, häufig Anginen, Pleuritis sicca. Seit der Pubertät häufig Migräne. Die jetzige Erkrankung begann vor 2 ½ Jahren. Auffallende Müdigkeiten am Tag, nachts oft Schlaflosigkeit. Im Anschluß an einen psychischen Schock fand die Patientin die Worte nicht. Sie zeigte zeitweise eine Benommenheit der Sprache, konnte nur mühsam sprechen, litt unter starker Gedächnisschwäche, vergaß die Namen gut bekannter Personen. Es traten dann im Winter 1930 2—3mal Anfälle mit Bewußtlosigkeit, Schwitzen, Speichelfluß und Amnesie auf. Zeitweise Schwindel, Schatten vor den Augen. Keine Kopfschmerzen, kein Erbrechen. Seit einem Jahr ist der Mund schief (rechtsseitige zentrale Facialisparese), der rechte Arm soll gelähmt gewesen sein und soll eine zeitlang gezittert haben. Am 19. Oktober 1932 wurde eine beiderseitige beginnende Stauungspapille festgestellt zusammen mit Gesichtsfelddefekten und Flimmerskotomen. Ein Röntgenbild des Kopfes zeigte eine Destruktion der Sella und „bestätigte meine Diagnose" (Hypophysentumor; Brief des einweisenden Arztes). Die Sella ist erweitert, der Knochen ist usuriert, hauptsächlich nach vorn. Das Dorsum sellae ist hochgradig atrophisch.

2. IX. 1932 Befund: Bei Zeigen der Zähne deutliche Facialisparese rechts, Lidschluß beiderseits gleich kräftig. Beim Konvergieren bleibt das rechte Auge zurück. Die Zunge zeigt geringe fibrilläre Zuckungen, sonst o. B. Uvula: weicht etwas nach links ab. Schilddrüse: leicht vergrößert. Wirbelsäule: kyphotisch. Puls: regelmäßig, nicht gespannt. Mittelschlägiger Tremor beim Zuknöpfen des Binders, links deutlicher als rechts. Reflexe: lebhaft. Keine pathologischen Reflexe. Sonst o. B.

2. XI. Beiderseitige Stauungspapille von ca. 3 dptr. Rechts nur noch nasal ein Gesichtsfeldrest, links Gesichtsfeld konzentrisch eingeengt. Der Befund ist suspekt auf Hypophysentumor.

9. XII. Beiderseitige Stauungspapille in atrophischem Zustand.

14. XII. Nachts plötzlich Bewußtlosigkeit, schlaffe Extremitäten, kleiner Puls. Nach dem Anfall Amnesie.

16. XII. Mit größeren Marken findet man im Gesichtsfeld des linken Auges eine konzentrische Einengung, am Bjerrum ergibt sich eine typische temporale Hemianopsie. Diese ist aber bei großer Marke nur relativ. Der Grundumsatz beträgt + 10% bezw. + 8%. Eine Stunde nach der Probemahlzeit + 28% bezw. 26%, 2 Stunden später 30,5% bezw. 28 5%, 3 Stunden danach 21% bezw. 19%, nach 4 Stunden 23% bezw. 21 %. Linke Internuslähmung und linke Externusparese. Austritt.

3. II. 1933 Wieder-Eintritt: Patient klagt über Kopfschmerzen in der Gegend des linken Stirnlappens. Seit Neujahr 1933 starke Einengung des Gesichtsfeldes, soweit, daß nur noch Gegenstände in nächster Umgebung

zu erkennen sind. Stark graue Haare sind zum Teil ausgefallen. Starke Verschlechterung des Visus, rechts Amaurose, links Fingerzählen in 50cm Entfernung. Stauungspapille links 4–5 dptr, rechts 3–4 dptr.

4. II. Grundumsatz: minus 24%.

18. II. Operation: Paranasaler Schnitt vom Arcus superciliaris ausgehend, der Nasenwurzel entlang nach dem Proc. zygomaticus hinziehend. Von der eröffneten Nasenhöhle wird nach der Sella turcica eingegangen, von ihr ein Stück herausgenommen. Von der Hypophyse wird etwas blutiges, weiches Material entnommen. Die kleinen Gewebspartikel werden in das pathologische Institut geschickt. Einlegen einer Vioformmeche. Schluß der Hautwunde.

4. III. Am dritten Tage nach der Mechenentfernung tritt Temperaturerhöhung auf, die Patientin wird apathisch, somnolent. Diffuses Rasseln über den hinteren Lungenabschnitten. Exitus letalis.

Sektionsbefund: (S. N. 217/33. Obduzent Prof. Werthemann). Gut hühnereigroßes Endotheliom der Dura mater im Bereich der linken mittleren Schädelgrube, übergreifend auf den linken Abschnitt der Sella turcica. Basilare fortgeleitete Meningitis. Eitrige Bronchitis. Die Sattelgrube ist abgeflacht, die Sattellehne stark atrophisch, auch nach vorn ist die Sella abgeflacht. Vom rechten Nasengang her ist ein Operationskanal zu erkennen, der durch die Keilbeinhöhle hindurch bis in den Türkensattel hineinreicht. Die Hypophyse ist sehr klein, stark abgeplattet. Der Tumor ist fest mit dem Gehirn und seinen Häuten verwachsen, jedoch nirgends in das Gehirn hinein infiltrierend vorgedrungen. Er drängt den ganzen Schläfenlappen seitlich nach oben. In der weißen Substanz des Schläfenlappens finden sich kleine cystische Erweichungsherde und ödematöse Durchtränkung. Der Tumor drückt deutlich auf das Chiasma und besonders den linken Opticus. Der 3. Ventrikel ist eher eng und nach rechts hinüber verlagert.

Histologische Untersuchung: Der Tumor der Dura erweist sich als ein teilweise kapillares, teilweise solides Endotheliom mit bindegewebigem Stroma, freilich ohne Psammomkörner. Es handelt sich um regelmäßige Endothelien, kollagenes Gewebe ist im v. Giesonpräparat nur spärlich nachzuweisen.

Röntgenbild des Präparates (Abb. 3): Die Sella ist etwas erweitert, der Knochen usuriert, besonders vorn, das Dorsum sellae hochgradig atrophisch, verdünnt.

Zusammenfassung: 54jährige Frau, gestorben an Endotheliom der Dura mater der linken mittleren Schädelgrube, übergreifend von links her auf den Türkensattel. Zeichen von vorgenommener rechtsseitiger Hypophysenoperation, postoperative Meningitis. Klinisch entwickelte sich das Krankheitsbild anfänglich schleichend im Verlauf von ca. 2½ bis 3 Jahren mit Müdigkeit, Schlaflosigkeit, apoplektiformen Anfällen, Benommenheit und vorübergehender Sprachstörung. Später entwickelte sich eine

rechtsseitige zentrale Facialisparese, weiterhin Stauungspapille und Gesichtsfeldeinengung bis zur rechtsseitigen Amaurose, wobei gegen das Ende des Leidens die Stauungspapille auf der Tumorseite stärker entwickelt ist, ferner Augenmuskellähmungen. Der rechte Arm war nur vorübergehend paretisch. Röntgenologisch ließen sich ausgesprochene Veränderungen des Türkensattels feststellen.

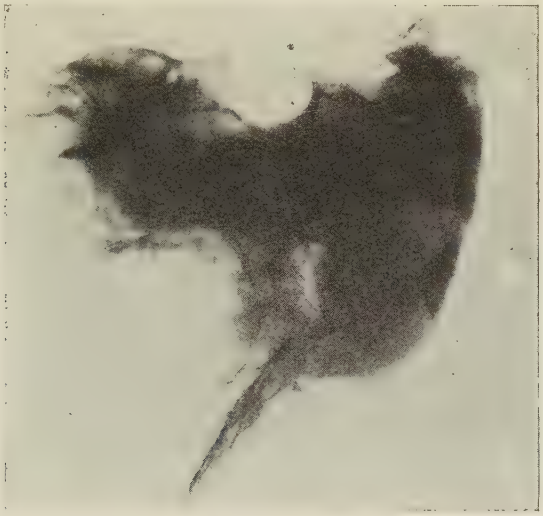

Abb. 3. A. M., S. N. 217/33. Duraendotheliom der linken mittleren Schädelgrube, übergreifend auf die seitliche Begrenzung des Türkensattels.

Röntgenbild des Präparates der Türkensattelgegend: Sella etwas erweitert, Knochen usuriert, besonders vorn, Dorsum sellae hochgradig atrophisch, verdünnt.

4. Fall: L. P., 38 jährige Haushälterin. Anamnese: Familienanamnese o. B. Eigene Anamnese: Kinderkrankheiten, Pneumonie, Appendektomie, Ekzem. Die jetzige Erkrankung begann im Frühling 1933 mit Flimmern vor den Augen. Im Sommer gesellten sich Kopfschmerzen hinzu, die besonders nachts auftraten und in den Hinterkopf lokalisiert wurden. Die Sehschärfe war gut. Seit 4 Wochen, nach einer anstrengenden Reise, nahmen die Beschwerden zu. Der Arzt, der Verdacht auf einen Hypophysentumor hatte, schickte die Patientin zum Augenarzt. Seine Diagnose wurde durch den ophthalmoskopischen Befund gestützt.

28. X. 1933. Visus beiderseits + 1,5 6/6. Beiderseits typische Prominenz der Papillen von etwa 4 dptr. Die Gesichtsfeldprüfung ergibt neben konzentrischer Einengung eine ausgesprochene bitemporale Einengung, links mehr als rechts. Die Diagnose Tumor cerebri, möglicherweise mit Lokalisation in der Hypophysengegend, liegt sehr nahe.

6. XI. Stauungspapille von 4 dptr. Gesichtsfeld bitemporal eingeengt. Daraus aber auf den Sitz des Tumors zu schließen, ist nicht möglich. Zur Klärung der Diagnose wird Aufnahme in ein Krankenhaus für notwendig erachtet.

9. XI. Eintritt. Die Menses sind regelmäßig, seit einem Jahr aber ganz schwach und nur etwa 2 Tage dauernd.

Befund: Bei grober Prüfung leichte konzentrische und vermehrte bitemporale Hemianopsie. Kein Druckpuls, Romberg unsicher, fehlt manchmal ganz.

Röntgenaufnahme: Die Sella ist flach, nach hinten zu etwas vergrößert, der Sellaboden gegen die verschattete Keilbeinhöhle vorgewölbt. Die Proc. clinoid. ant. sind atrophisch, aber noch deutlich zu erkennen. Das Dorsum sellae und die Proc post. zeigen weitgehenden Knochenabbau. Der Befund spricht für einen Tumor, bei welchem aber nicht sicher ist, ob er intra- oder suprasellar ist. (Das anatomische Präparat zeigt denselben Befund, vergl. Abb. 4).

13. XI. Die Seitenaufnahme ergibt wiederum die veränderte Sella, im übrigen kein Zeichen von Hirndruck. Grundumsatz normal.

29. XI. Transsphenoidale Operation nach Chiari.

Nachdem die innere Wand der Keilbeinhöhle eröffnet ist, zeigt sich ein rötliches, leicht pulsierendes Gebilde, das etwas in die geschaffene Öffnung hineinquillt. Nachdem eine Probeexcision gemacht ist, zeigt sich ein kleiner, anscheinend glattwandig begrenzter, nach vorn offener Hohlraum, der als kleine Cyste angesprochen wird. Sicheres Tumorgewebe ist nicht zu sehen. Einlegen einer Vioformgaze.

30. XI. Die Patientin ist auffallend ruhig. Tiefe Atmung. Trotz Aderlaß und Infusion von hypertonischer Zuckerlösung Exitus letalis.

Sektionsbefund: (S. N. 968/33. Obduzent Prof. Werthemann.) Mandarinengroßes, linksseitiges gutartiges Endotheliom der Dura mit starker Verdrängung des linken Temporallappens und Frontallappens. Allgemeine Zeichen von Hirndruck. Zeichen vorgenommener transsphenoidaler Trepanation und Tamponade der Sella turcica. Auf der linken Großhirnhemisphäre haftet die Dura mater fest am Gehirn. Der 3. Ventrikel klafft deutlich und ist gegen das Chiasma vorgewölbt. Der Tumor ist nirgends in den Opticus eingewachsen, er reicht aber links bis an die Basis heran.

Histologische Untersuchung: Es handelt sich um ein Endotheliom, das aus ziemlich gleichmäßigen spindligen Zellen zusammengesetzt ist. Dazwischen befindet sich ein mehr oder weniger breites bindegewebiges Stroma. Psammomkörner, atypische Wucherungen fehlen. Dagegen sind stellenweise Partien mit dichteren Zellanhäufungen zu erkennen, die als Wachstumszentren der Geschwulst aufzufassen sind.

Zusammenfassung: 38 jährige Frau, gestorben an mandarinengroßem linksseitigem Duraendotheliom der linken Schläfen- und Stirngegend. Zeichen von transsphenoidaler Hypophysenoperation nach Chiari. Starker Hydrocephalus internus mit cystischer Erweiterung des 3. Ventrikels. Klinisch entwickelte sich das Krankheitsbild ziemlich rasch: Flimmern vor den Augen, Kopfschmerzen, Entwicklung einer beiderseitigen Stauungspapille von 4 dptr, konzentrische Gesichtsfeldeinengung und bitemporale Hemianopsie. Starke röntgenologische Veränderungen des Türkensattels.



Abb. 4. L. P., S. N. 968/33. Duraendotheliom der linken Temporal- und Frontalhirngegend.

Röntgenbild des Präparates der Türkensattelgegend: Sella flach, nach hinten etwas erweitert, Proc. clinoid. atrophisch. Dorsum zeigt weitgehenden Knochenabbau.

5. Fall: G. O., 24jähriger Spengler. Anamnese o. B. Eigenanamnese: keine Besonderheiten. Der Patient wurde bewußtlos auf dem Boden der Werkstatt liegend aufgefunden. Er erwachte nach einer Stunde. Krämpfe, Stuhl- oder Urinabgang wurden nicht beobachtet. Nach Rückkehr des Bewußtseins traten Erbrechen und Kopfschmerzen auf. Angeblich ist er auf einer zertretenen Birne ausgerutscht.

24. IX. 1932. Befund: Der Patient ist nicht benommen, erzählt zögernd, ungenau und nur auf eingehendes Befragen. Am Hinterkopf findet sich eine Beule. Die Zunge zeigt am rechten Rand eine kleine

weißliche Kerbe, gegenüber dem linken oberen Weisheitszahn befindet sich eine spritzerartige Rötung der Wangenschleimhaut. Bauchdeckenreflexe rechts negativ, links undeutlich. Patellarsehnenreflexe beiderseits mäßig.

10. X. Der Patient fühlt sich wohl, nur bei längerem Gehen und Aufsein macht sich ein unangenehmer Druck in der linken Stirnhälfte und über dem linken Auge bemerkbar. Augenspiegelbefund: Vermehrung des Pigments in der Umgebung der Papillen, sonst o. B.

11. X. Ohne Prodrome epileptiformer Anfall mit Cyanose, völliger Bewußtlosigkeit und krampfhaften Zuckungen am ganzen Körper. Keine bevorzugte Seite. Bisse an beiden Zungenrändern. Amnesie.

15. X. Austritt. Der Patient hat beim längeren Aufsein einen benommenen Kopf.

7. XII. Typische Stauungspapille, links stärker als rechts. L. 2,5—3,0 dptr, r. 2,0 dptr.

27. XII. Wiedereintritt: Seit Ende Oktober Abnahme der Sehkraft. Befund: Rechte Lidspalte etwas enger, ebenso die rechte Pupille, leicht verzögerte Reaktion auf Licht und Konvergenz. Linker Bulbus etwas hervorragend. Schilddrüse leicht vergrößert. Im Übrigen o. B.

29. XII. Lumbalpunktion: Anfangsdruck 170 mm. Pandy positiv, Nonne leicht positiv, Takatareaktion negativ. Zwei Zellen in der ganzen Kammer. Ventrikulografie: Rechtes Hinterhorn nicht gefüllt. Liquorspiegel rechts etwas höher. Der Befund spricht für eine Kompression des rechten Hinterhorns, wahrscheinlich durch einen subduralen Bluterguß. Gesamteiweiß 0,5 ‰. Goldsol- und Normomastixreaktion zeigen eine Lues-cerebri-kurve. Grundumsatz + 15 bezw. + 10 %.

31. XII. Verdacht auf Neuritis optica. Keine Stauungspapille.

2. I. 1933. Beiderseits leichte Neuritis optica. Gesichtsfelder konzentrisch eingeengt, links stärker als rechts. Die Sella zeigt röntgenologisch keine Veränderung.

4. I. Auf der Veranda liegend aufgefunden. Der Patient hatte Angst vor einem Anfall und legte sich prophylaktisch nieder. Benommen.

11. I. Seit ca. 8 Tagen Besserung der Sehkraft.

19. I. Visus beiderseits + 0,5 6 6. Papillenränder leicht prominent, ca. 2—2,5 dptr. Farbempfindung in der Peripherie unsicher. Gesichtsfeld immer noch konzentrisch eingeengt. Doppelseitige leichte Neuritis im Zusammenhang mit dem Unfall.

21. I. Austritt. Gutes Sehvermögen.

17. III. Ausgesprochene Stauungspapille 4—4,5 dptr beiderseits. Visus beiderseits 6/6. Keine Anfälle.

21. III. Typischer Jackson'scher Anfall: Keine Bewußtlosigkeit, isolierte Krämpfe im rechten unteren Facialisgebiet, Unfähigkeit zu sprechen bei erhaltenem Sprachverständnis, subjektives Gefühl, als drohten die Krämpfe auch den rechten Arm zu erfassen. Die Klinik nimmt eine Rindenreizung

im Gebiet der linken Zentralwindung an, wahrscheinlich traumatischer Genese. Ein Tumor cerebri wird trotzdem in Erwägung gezogen.

4. VIII. 1933. Anfall von Bewußtseinsstörung mit leichtem Krampf des rechten Armes. Die Pupillen reagieren kaum, der Patient kann nur mit großer Mühe sprechen.

Röntgenaufnahme (Abb 5): Die Sella ist erweitert mit ungleichmäßiger Einsenkung des Bodens. Der Sellaboden ist unregelmäßig begrenzt. Das Dorsum sellae zeigt deutlichen Knochenschwund, ebenso der rechte (auf der Seitenaufnahme plattennahe) Proc. clinoid. ant. Die Impressiones digitatae über dem Stirnbein sind etwas verstärkt, also intrakranielle Druckerhöhung. Axiale Aufnahme: Im Vergleich zu links stark ausgeweitetes For. ovale, das mit dem For. spinosum und lacerum konfluiert ist. Zeichen lokaler Druckwirkung. Es wird sich also um einen intrasellaren Tumor handeln, der sich aber vorwiegend nach rechts ausdehnt.

Abb. 5. G. O., S. N. 952 33. Cystisches Gliom der linken Großhirnhemisphäre.

Röntgenbild des Schädels vom 4. 8. 33. Sella erweitert mit ungleichmäßiger Einsenkung des Bodens. Dorsum zeigt deutliche Atrophie.

19. IX. Wiedereintritt: Schleichende Abnahme der Sehkraft. Monatlich ein Anfall.

Befund: Facialisparese rechts. Zunge: fibrilläre Zuckungen, weicht nach links ab. Bauchdeckenreflexe rechts oben und unten schwächer. Gordon rechts positiv. Patellarsehnenreflexe, Achillessehnenreflexe beiderseits

normal. Fußklonus beiderseits angedeutet, rechts stärker als links. Rechter Fußsohlenreflex erheblich verlangsamt und tonisch. Doppelseitige hochgradige atrophische Stauungspapille infolge Hirndrucksteigerung Erblindung.

18. IX. Mäßige Abschwächung der rechten Bauchdeckenreflexe. Deutliche Parese des rechten unteren Facialis. Ausgesprochener hochgradiger Gordon. Rechter Fußsohlenreflex tonisch, oft undeutlich plantar, allerdings nie Babinski.

24. IX. Epileptiformer Anfall. Anziehen der Beine, rasche Zuckungen mit beiden Armen. Nach dem Anfall 3 Minuten Bewußtlosigkeit. In der letzten dieser 3 Minuten: Déviation conjuguée nach rechts. Bei Wiederkehr des Bewußtseins ist der Blick gerade.

26. IX. Austritt. Der Patient wird weiterhin bestrahlt. Rechte Plantarflexion ist decidiert. Babinski, Gordon, Oppenheim rechts deutlich negativ. Linker Babinski fraglich, Gordon links anscheinend positiv, Oppenheim links deutlich positiv.

20. XI. Wiedereintritt. Gestern abend heftige Anfälle, 17 bis heute morgen. Von 18,30 bis 20 Uhr 12 Anfälle. Das Gesicht soll nach rechts verzogen gewesen sein, Krämpfe in beiden Armen und Beinen.

Befund: Bewußtlosigkeit, der Patient reagiert nicht auf Anruf. Die Pupillen reagieren schwach auf Licht. Puls 128, wenig gefüllt.

21. XI. Gehäufte Anfälle, der Patient dreht den Kopf stark nach rechts, wilde nystaktische Bewegungen nach rechts, krampfartige Bewegungen mit dem rechten Arm, plötzlich Kopfdrehen und Angenbewegungen nach links, ohne daß der linke Arm sich an den Krämpfen beteiligen würde.

23. XI. Temperatur andauernd hoch, Puls frequent, schlecht.

24 XI. Exitus letalis unter den Zeichen der Herzinsuffizienz.

Sektionsbefund: Cystisches, unscharf begrenztes, gut gänseeigroßes malignes Gliom der linken Großhirnhemisphäre mit Verlagerung der linken Großhirnhemisphäre nach rechts hinüber. Zeichen von Hirndruck. Mehrfache, wahrscheinlich traumatische Narben der Hirnrinde im Bereich der Basis beider Stirnlappen, der rechten Schläfenlappenbasis und der Innenfläche der rechten Zentralwindungsgegend, Plaques jaunes der Dura mater basalis und der Falx an den entsprechenden Stellen. Der Türkensattel ist ein wenig weit. Hypophyse klein, ohne makroskopisch erkennbare geschwulstförmige Veränderung. Die linke Hemisphäre fühlt sich wesentlich fester an als die rechte. Im Bereich der weißen Substanz links und des Balkens, von der Gegend der Zentralwindung zum Zwischenhirn erstreckt sich die cystische, rötlich derbe Geschwulst. Der Ventrikel der gleichen Seite erscheint stärker mit Blutmassen gefüllt.

Histologische Untersuchung: Die Hypophyse ist frei von Tumor, regelrechte Zusammensetzung. Hirntumor: Es handelt sich um ein im Ganzen nicht sehr zahlreiches Gliom, das große Massen von Gliafasern bildet. Die Hohlräume sind keine echten Cystenbildungen, sondern stellen degenerative Herde dar, in denen das gliomatöse Gewebe zugrunde gegangen ist.

Zusammenfassung: 24 jähriger Mann, gestorben an cystischem gut gänseeigroßem malignem Gliom der linken Großhirnhemisphäre, Zeichen starken Hirndrucks. Klinisch entwickelt sich das Leiden scheinbar im Anschluß an ein Trauma mit bemerkenswerten Remissionen und starkem Wechsel der Erscheinungen (Commotio, traumatische Blutung, Epilepsie, Hypophysentumor wurden vermutet). Stauungspapille, anfänglich links stärker als rechts, konzentrische Gesichtsfeldeinengung, Neuritis optica, zahlreiche epileptiforme Anfälle und eine röntgenologisch wahrnehmbare Veränderung des Türkensattels beherrschen am Ende das klinische Bild.

Epikrise.

Vom pathologisch-anatomischen Standpunkt aus ist die den Fällen 2 bis 5 gemeinsame röntgenologiche Veränderung des Türkensattels und das Vorhandensein von Hirndruck und Augenveränderungen trotz verschiedenster Lokalisation der Tumoren, teils extra-, teils intracerebral so bemerkenswert, daß es sich wohl lohnt, anhand der Literatur und in epikritischer Würdigung unserer Fälle diesen Veränderungen und ihrer Bedeutung für die Lokalisation von Hirngeschwülsten und Hypophysengeschwülsten nachzugehen. Die besonders bei Hypophysengeschwülsten charakteristischen Störungen des Gesichtssinnes, bitemporale Hemianopsie und primäre Sehnervenatrophie, sollen nur kurz gestreift werden; es mag auf die ausführlichen Arbeiten von Fleischer (23), Thiel (67) und Marburg (44) verwiesen werden. Der Gesichtsfeldausfall beginnt sehr häufig zuerst im oberen äußeren Quadranten entsprechend dem Druck des Tumors auf die untere mediale Partie des Chiasmas. Der bitemporalen Hemianopsie geht zumeist eine bitemporale Achromatopsie voraus. Der Verfall des Gesichtsfeldes geht in ganz typischer Weise vor sich. Temporale oder bitemporale Hemianopsie findet sich nach Hirsch (33, 35) in 84% der Fälle, nach Braunstein (9) in 17% + 41% von Hypophysentumoren.

Die primäre Sehnervenatrophie wird erst nach länger dauernder Kompression sichtbar. Die Papille zeigt anfangs eine wächsern leuchtende Blässe, die in ein reines Weiß übergeht. Diese primäre Atrophie wird nach Hirsch (33, 35) in 89%, nach Braunstein (9) in 56% der Fälle beobachtet. Dabei wird angegeben, daß die Stauungspapille und die Neuritis optica bei

Hypophysentumoren gegenüber der Atrophie in einer solchen Minderheit sind, daß das Vorhandensein einer Stauungspapille mahnen muß, mit der Diagnose „Hypophysentumor" vorsichtig zu sein (Hirsch, 33).

Übereinstimmung herrscht, daß die Stauungspapille bei Hypophysengeschwülsten wesentlich seltener auftritt als bei den übrigen Hirntumoren. Nur über den Grad dieser Seltenheit bestehen weitgehende Unterschiede in der Auffassung der verschiedenen Kliniker. Es lohnt sich daher, einmal etwas näher auf diese wichtige Frage einzugehen, zumal diese Tatsache in der letzten Zeit wenig hervorgehoben worden ist und somit nicht den Rang unter den diagnostischen Symptomen eingenommen hat, der ihr zusteht. Zum besseren Verständnis seien hier kurz die beiden heute herrschenden Theorien über das Wesen der Stauungspapille skizziert.

a) Die Transporttheorie von Schieck (57) setzt eine Vermehrung des Liquor cerebrospinalis in dem Intravaginalraum des Sehnerven und pathologische Drucksteigerung in der Schädelkapsel voraus. Normalerweise treffen sich auf der Höhe des Austrittes der Gefäße aus dem Nervenstamm zwei Flüssigkeitsströme, nämlich der eine vom Hilus der Papille, der andere vom Gehirn. Bei gleichem Druck in diesen Strömen treten keine Störungen auf. Tritt jedoch bei Druckerhöhung im Schädelinnern eine Drucksteigerung in dem einen Strömungsgebiet auf, so kommt es zu einer Verlegung der Abflußbahn aus dem Glaskörperraum. Dies führt zur Stauung der Lymphe und zum Nachdringen des Liquor in die präexistenten Bahnen. Dadurch werden die perivaskulären Lymphbahnen überfüllt und komprimieren die Vena centralis. Nach Levinsohn besteht das Papillenödem aus Lymphe, die an ihrem Abfluß verhindert ist, nach Schieck hingegen aus Liquor cerebrospinalis, der vom Scheidenraum hervortritt.

Die Seltenheit der Stauungspapille bei Geschwülsten der Hypophysengegend wird nun so erklärt, daß die Geschwulst infolge ihres Sitzes den Zugang von Flüssigkeit zum Zwischenscheidenraum (Intervaginalraum) absperrt.

b) Die mechanische Theorie nach Behr (2) erklärt sich ohne Mitwirkung des Intervaginalhydrops. Nach ihr geht durch die ganze Länge des Sehnerven von der Papille bis zur Schädelkapsel eine Flüssigkeitsströmung, die vom Glaskörper ihren Ursprung nimmt. Das Dach des Canalis nervi optici zeigt an

seinem cerebralen Ende eine Duplikatur der harten Hirnhaut von halbmondförmiger Gestalt, die einem von oben einwirkenden Druck nachgibt und somit eine Stauung der Flüssigkeit im Sehnerven hervorruft. Normalerweise tritt nach Behr die Flüssigkeit im Bereich des intrakraniell verlaufenden Nerven und des Chiasma opticum aus dem Nerven aus, um in die epicerebralen Räume und den dritten Ventrikel einzumünden. Die Erklärung für die Seltenheit der Stauungspapille bei Hypophysengeschwülsten gibt Behr wie folgt:

„Besteht nun ein Tumor der Hypophyse, so wird der Sehnerv mitsamt dem Chiasma in die Höhe gedrängt, die auf der Carotis interna ruhende untere Fläche wird infolgedessen gelüftet und die parenchymatöse Gewebsflüssigkeit vermag an dieser Stelle aus dem Nerven heraus in den Subarachnoidalraum des Gehirns überzutreten. Die Stauung der Gewebslymphe wird dadurch vermieden. Trotz erheblicher intrakranieller Drucksteigerung bleibt daher die Stauungspapille aus. Andererseits drängt der wachsende Tumor der Hypophyse das Chiasma und den an ihm befestigten zentralen Anteil des intrakraniellen Sehnerven gegen das von oben her nach unten drängende Gehirn, zentral von der Stelle, wo die parenchymatöse Gewebsflüssigkeit den Sehnerven verläßt. An Stelle der Stauungspapille entwickelt sich daher gewöhnlich eine descendierende Druckatrophie des Nerven, vielfach zusammen mit einer bitemporalen Hemianopsie als sichtbares klinisches Symptom der Druckschädigung."

Nach Behr kann es auch zu flüchtigen Papillenstauungen kommen, bedingt durch plötzliche Schwellungszustände des Nervus opticus. Bei primärem Auftreten dieser Zustände kann nach Behr auch bei Hypophysentumoren eine Stauungspapille auftreten.

Nach Fischer (22) ruft der direkte Druck eine Sehnervenatrophie hervor, bevor der erhöhte Druck zu einem Papillenödem führen kann. Nach Best (5) ist nun eine atrophische Papille nicht oder fast nicht schwellungsfähig. Ein Hineinpressen von Cerebrospinalflüssigkeit in die Nervenscheide genügt nicht, um Stauungspapille zu erzeugen, wenn nicht auch ödemfähige Nervenfasern vorhanden sind. Vielleicht hindert auch die sekundäre Gliawucherung das Fortschreiten des Oedems.

Die Hirndrucksteigerung und mit ihr die Stauungspapille als Zeichen des vermehrten Schädelinnendruckes hängt unter anderem ab von der Größe und Lokalisation des Hirntumors

sowie von der Schnelligkeit seines Wachstums. Die Hypophysengeschwülste sind im allgemeinen kleine, langsam wachsende Tumoren, die unter dem straff gespannten Diaphragma sellae wenig Einfluß auf den Hirndruck haben. So ist auch, wie bereits erwähnt, zu erklären, daß bei rein intrasellaren Tumoren die Stauungspapille äußerst selten ist, häufig dagegen bei Hypophysengangstumoren (Brouwer, 10), nach Critchley und Ironside (15) findet sich bei Craniopharyngealtaschentumoren häufiger Stauungspapille. Die Stauungspapille ist bei Gehirntumoren fast immer doppelseitig. Eine Ausnahme machen die sogen. Meningiome der Olfactoriusrinne. Bei diesen Geschwülsten findet sich eine homolaterale Anosmie und Opticusatrophie und eine kontralaterale Stauungspapille. Diese Tumoren bedingen eben durch ihre direkte komprimierende Wirkung auf den Nervus opticus und das Foramen opticum eine Nervenatrophie und haben daher zum Verständnis des Fehlens der Stauungspapille bei Hypophysentumoren wesentlich beigetragen. Einen Fall mit den Symptomen eines Tumors der Olfactoriusrinne konnten wir selbst beobachten:

E. H (S. N. 505/34), 60jährige Frau: Klinisch homolaterale Opticusatrophie, hochgradige gleichseitige Geruchsstörung und kontralaterale, allerdings nur geringgradige Stauungspapille. Die Sektion ergab einen apfelgroßen Tumor des linken Schläfenlappens, ausgehend von der Dura sowie Arrosion des Keilbeinflügels und der Sattellehne. Die Geschwulst drückte den Bulbus olfactorius und das Chiasma opticum auf die Seite. Selbstverständlich konnten die für den Tumor der Olfactoriusrinne typischen Veränderungen der Psyche von Seiten des Stirnhirns nicht beobachtet werden.

Aus dem Angeführten geht hervor, daß die Stauungspapille im wesentlichen ein Zeichen eines intrakraniellen oder cerebralen Tumors und weit seltener eines Hypophysentumors darstellt. Über den Grad dieser Seltenheit geben folgende statistische Zusammenstellungen Auskunft.

Nach van Wagenen (69) (Cushing'sche Klinik) fehlt die Stauungspapille bei Hirntumoren nur in etwa 11 % der Fälle. Braunstein (9) gibt an, daß dagegen Stauungspapille bei Hypophysengeschwülsten nur in etwa 12 % der Fälle zu finden sei. Hirsch (33, 35) fand sie in 8,9 %, wobei er aber nur ca. 3 % als ganz sicher angibt. Hirsch (34) ist der Ansicht, daß das Vorhandensein einer Stauungspapille eher gegen die Diagnose „Hypophysentumor" spricht. Er berichtet 1921 über 4 Fehldiagnosen, bei denen sich 3 mal Stauungspapille feststellen ließ. Im

4. Fall fand sich neben der Stauungspapille eine Erweiterung des Türkensattels und Störungen im menstruellen Zyklus. Die Operation unternahm Hirsch nur auf Bitten der Klinik, da er die Diagnose „Hypophysentumor" auf Grund seiner Erfahrungen nicht stellen zu können glaubte. Es stellte sich dann auch ein Tumor des Parietallappens heraus. Nach Harms (30) „ist die Stauungspapille oder eine Neuritis optica mit dem Krankheitsbild des einfachen Hypophysentumors nicht vereinbar. Ein auf die Hypophysengegend beschränkter Tumor macht keine Stauungspapille." Röntgenologisch sichtbare Veränderungen gemeinsam mit Stauungspapille machen nach Harms die Diagnose eines Hypophysentumors unwahrscheinlich. Benedict (3) fand unter 32 Fällen von Hypophysengeschwülsten einmal Stauungspapille, de Schweinitz (61) unter 85 Fällen 3mal Stauungspapille, Schultz (60) berichtet über einen Fall von Dystrophia adiposogenitalis mit deutlich vergrößerter Sella und neuritischer Opticusatrophie nach Stauungspapille infolge von Hydrocephalus. Einen ähnlichen Fall teilt Pfeiffer (50) mit.

Bei doppelseitiger, aber verschieden stark entwickelter Stauungspapille entspricht sehr häufig die Seite der stärkeren Schwellung dem Sitz des Tumors. Freilich spricht bei Geschwülsten in der Nähe des intrakraniellen Opticus eine einseitige Stauungspapille eher für einen Tumor der Gegenseite, wie bereits am Beispiel der Menigiome der Olfactoriusrinne gezeigt worden ist. Eine große Zusammenstellung von 330 Geschwülsten mit ungleicher Stauungspapille gibt Gibbs (25). Die Fälle wurden ausgewählt aus 2200 Fällen der Cushing'schen Klinik. Gibbs stellte fest, daß die stärker entwickelte Stauungspapille doch in der Mehrzahl der Fälle der Seite des Tumors entspricht. Uthoff (68) fand unter 55 Fällen 40 mal den Tumor auf der Seite der stärkeren Stauungspapille, 15 mal auf der Gegenseite. Die Erklärung für die einseitige Stauungspapille sieht von Hippel (32) zum Teil darin, daß die Stauungspapille auf der anderen Seite noch nicht entwickelt ist oder aber in einer Absperrung des Scheidenraumes oder Fehlens gerade dieser Erscheinung entsprechend den weiter oben dargelegten beiden Haupttheorien über die Entstehungsweise der Stauungspapille.

Weiterhin soll nun auf die röntgenologisch nachweisbaren Veränderungen des Türkensattels eingegangen werden. Solche finden sich abgesehen von direkt einwirkendem Geschwulst-

druck bei Hydrocephalus, entfernter liegender Hirngeschwülsten, Metastasen im Keilbeinkörper, cystischen Flüssigkeitsansammlungen in der Cisterna chiasmatis u. s. w. Nach Erdélyi (20) ist die Differentialdiagnose in der überwiegenden Mehrzahl der Fälle möglich, aber nur unter genauester Auswertung des Röntgenbefundes einerseits sowie vor allem der übrigen klinischen Erscheinungen.

Von besonders großer praktischer Bedeutung ist die Differentialdiagnose zwischen röntgenologischen Sellaveränderungen durch direkten Tumordruck und solchen, die durch allgemeinen Hirndruck bedingt sind. Schüller (59) als Röntgenologe und Erdheim (21) als Pathologe machten auf Veränderungen des Türkensattels bei vermehrtem Hirndruck aufmerksam. Von pathologisch-anatomischer Seite war es weiterhin Gruber (29), der auf die Möglichkeit der Unterscheidung dieser beiden Sellaveränderungen im Röntgenbild hinwies, da allgemeine Knochenarrosionen am Schädel bei Hypopysentumor selten seien. Allgemeine Knochenveränderungen finden sich nach Schreiber (58) bei schnellwachsenden Tumoren in 24% der Fälle, bei langsam wachsenden in 57%. Die Hypophysentumoren sind dabei nicht mit in Rechnung gezogen, da sie vorwiegend lokalen Druck ausüben. Pegoraro (49) konnte in 65% der Fälle die Hirndrucksteigerung röntgenologisch nachweisen. Erdélyi (20) gibt aber an, daß bei Meningiomen die Röntgensymptome des allgemeinen Hirndrucks selten seien. Dies ist für ihn ein Beweis, daß die raumbeengende Wirkung der Geschwulst allein nicht zur Entwicklung der Röntgensymptome des allgemeinen Hirndrucks genügt, für ihn ist die Störung in der Liquorzirkulation und die Bildung eines Hydrocephalus die Voraussetzung. Bei Fällen ohne Zirkulationsstörungen sollen nur geringgradige Veränderungen vorkommen.

Unsere Fälle widersprechen diesen Angaben Erdélyi's, zum besseren Verständnis seien sie nocheinmal kurz skizziert und in übersichtlicher Weise angeordnet. Nur im 4. Fall (Duraendotheliom) ist der infolge der Störung der Liquorzirkulation erweiterte 3. Ventrikel verantwortlich zu machen für die röntgenologisch sichtbaren Veränderungen der Sella turcica. Er wirkt sozusagen als „Hypophysentumor". In Fall 2 war es ein Duraendotheliom der rechten mittleren Schädelgrube ohne Hydrocephalus, das die Sellazerstörung verursachte. Auch im 3. Fall war

die Liquorzirkulation nicht gestört. Die Geschwulst (Duraendotheliom) reicht zwar in diesem Fall an die Sella turcica heran, die hochgradige Zerstörung und die Erweiterung kann aber nicht durch den direkten Tumordruck verursacht sein. Im letzten Fall handelt es sich um eine intracerebrale Geschwulst (Gliom), bei der es auch ohne Veränderung der Liquorzirkulation zur Zerstörung der Sella kam.

Abweichend von Erdélyi stellten wir folgendes fest:

1. In 3 Fällen von Duraendotheliom besteht eine Zerstörung der Sella turcica trotz teilweise entfernter Lokalisation der Geschwülste.

2. Nur in einem dieser 3 Fälle ist eine Liquorzirkulationsstörung nachzuweisen.

3. Bei einem intracerebralen Tumor (Gliom) findet sich eine Zerstörung der Sella turcica ohne Hydrocephalus internus.

Da die Röntgensymptome der allgemeinen Drucksteigerung bei Hypophysentumoren nur selten vorkommen, so ist das Vorhandensein oder Fehlen dieser Erscheinungen wichtig für die Differentialdiagnose zwischen Hypophysentumor und chronischem Hirndruck. Treten aber bei Hypophysengeschwülsten doch Symptome des gesteigerten Hirndrucks auf, so entstehen sie anschliessend an die vorausgegangene Destruktion der Sella. Bei chronischem Hirndruck beginnt die Atrophie der Sella gleichzeitig mit den Symptomen der intrakraniellen Drucksteigerung (Erdélyi 20). Differentialdiagnostisch ist weiterhin wichtig die Beobachtung von Christiansen (14), daß bei Chiasmasymptomen (Hemianopsie, Erweiterung der Sella), die bedingt sind durch einen ausgedehnten Hydrocephalus internus mit oder ohne Tumor, die Stauungspapille, die bei Chiasmageschwülsten selten ist, immer vorhanden ist.

Unter den Allgemeinsymptomen des chronischen Hirndrucks im Röntgenbilde sind folgende zu nennen: Sichtbare Impressiones digitatae und Juga cerebralia, ausgeweitete Venenfurchen, Vermehrung und Vertiefung der Pacchioni'schen Granulationen. Nach Erdélyi sind sie aber nur dann als Symptome des gesteigerten Hirndrucks zu betrachten, wenn auch die Gesamtheit der klinischen Zeichen für eine Drucksteigerung spricht. Auf die feineren differentialdiagnostisch wichtigen Unterschiede im Röntgenbild der Sella bei Hypophysentumor und chronischem Hirndruck näher einzugehen, würde zu weit führen. Es wird auf

die ausführlichen Arbeiten von Erdélyi (20) und Mayer (45) verwiesen. Wenn das einfache Röntgenogramm gemeinsam mit den klinischen Erscheinungen nicht zur Klärung der Diagnose geführt hat, dann sollen Kontrastmittel in Form der Ventrikulographie, Encephalographie und intralumbalen Lipiodolinjektionen angewandt werden. Letztere dient dazu, die Lage der Cisterna chiasmatis und des 3. Ventrikels festzustellen. „Hochlage spricht für basalen Prozeß, Tieflage für einen von oben auf die Sella einwirkenden Druck" (Mayer 45).

Wie schwierig im einzelnen aber eine klare Diagnosestellung sein kann, geht auch dann hervor, wenn in Kürze die charakteristischen und differentialdiagnostisch wichtigen Symptome der Hypophysengeschwülste betrachtet werden.

Die Allgemeinsymptome der Hypophysengeschwülste sind oft sehr gering, insbesondere bei intrasellaren Geschwülsten, während besonders Hirndrucksymptome bei den Erdheim'schen Hypophysengangsgeschwülsten, d. h. extrasellaren Tumoren intensivere Formen annehmen können. Nach Marburg (44) zeigt das Auftreten allgemeiner Hirndrucksymptome, insbesondere heftige Kopfschmerzen an, daß der Tumor progredient ist. Nach der Angabe von Fleischer (23) stellen sich allgemeine Hirndrucksymptome erst im vorgerückten Stadium der Erkrankung ein. Diese Tatsache wird von röntgenologischer Seite weitgehend bestätigt. Wie bereits weiter oben ausgeführt, kommen bei Kranken mit Hypophysengeschwülsten die Röntgensymptome der allgemeinen Hirndrucksteigerung nur selten zur Ausbildung. (Von 47 Fällen 5 mal, Erdélyi (20)). Nach Saupe (56) fehlen die Zeichen allgemein erhöhten Hirndrucks bei intrasellaren Geschwülsten, bei extrasellaren treten die Hirndruckerscheinungen relativ spät auf. Der Kopfschmerz soll sich nach einigen Autoren (Meigham (46), Puusepp (53)) von demjenigen anderer Hirntumoren unterscheiden, eine Tatsache, die differentialdiagnostisch wohl kaum verwertbar ist. Nicht selten findet sich hartnäckige Schlafsucht bei Hypophysengeschwülsten.

Die verschiedensten Zustandsbilder der Psyche und eigentlichen Psychosen sind bei Hypophysenstörungen beschrieben worden. Frankl-Hochwart (24) spricht sogar direkt von einer Hypophysärstimmung, die charakterisiert ist durch eine ruhige, Gleichgültigkeit, unbegrenztes Vertrauen zum Arzt, mangelnde Initiative und stumpfe Euphorie. Boenheim (6) fand diese psychische Gemütslage mit ziemlicher Regelmäßigkeit bei seinen

hypophysär Erkrankten. Für die Diagnose sind diese Störungen im Allgemeinen nicht zu verwerten.

Nahezu alle Krankheiten der Inneren Sekretion, die heute in Beziehung zur Hypophyse gebracht werden, können durch Hypophysengeschwülste hervorgerufen werden. Mit Ausnahme der Akromegalie aber, bei der regelmäßig ein eosinophiles Adenom nachgewiesen werden kann, brauchen die Veränderungen aber nicht durch Geschwülste hervorgerufen worden zu sein, sondern häufig handelt es sich auch um Blutungen, embolische Prozesse, Lues u. dergl. Vor allem aber ist hinzuweisen auf die große Ähnlichkeit der Symptomatologie bei Hintumoren und Hydrocephalus mit gewissen Hypophysenstörungen besonders im Sinne einer Dystrophia adiposo-genitalis. Dieses Krankheitsbild wird heute als eine Störung im Hypophysen-Zwischenhirnsystem und nicht mehr als reine Hypophysenerkrankung aufgefaßt. Es ist aber vor allem auch zu beachten, worauf Goldstein (26) hinwies, daß Hypophysensymptome auch durch an ganz anderer Stelle liegende Tumoren, z. B. des Kleinhirns durch Entwicklung eines Hydrocephalus des 3. Ventrikels erzeugt werden können. Auf diese Weise kann nicht nur das Bild der Dystrophia adiposo-genitalis hervorgerufen werden, sondern auch eine bitemporale Hemianopsie und röntgenologisch nachweisbare Veränderungen der Sella turcica. Aber wie bereits weiter oben erwähnt, findet sich die Destruktion des Türkensattels, abgesehen von Hypophysengeschwülsten selbst, nicht nur bei Hydrocephalus des 3. Ventrikels, sondern bei chronischem Hirndruck überhaupt. 1890 berichtet Oppenheim (48) über einen Fall mit bitemporaler Hemianopsie, beiderseitiger Neuritis optica, Erweiterung der Sattelgrube bei einem außerordentlich stark blasenförmig vorgewölbten 3. Ventrikel. 1910 beschreibt Goldstein (27) 3 Fälle von Meningitis serosa mit den Zeichen der Dystrophia adiposogenitalis und bespricht die Differentialdiagnose gegenüber Hypophysentumor. Zahlreiche weitere Mitteilungen sind dieser gefolgt, u. a. von Stern (64), Rothfeld (55), Camauër und Mortóla (11), Downmann und Smith (19), Nuvoli (47), Stewart und Cushing (65).

Endlich soll noch auf einige Stoffwechselveränderungen eingegangen werden, wie sie bei Hypophysenstörungen gelegentlich beobachtet werden. Auch diese können unter Umständen zur Klärung der Diagnose, ob überhaupt eine Hypophysenveränderung, insbesondere ein Tumor vorliegt, beitragen.

Störungen im Kohlehydratstoffwechsel zeigen sich bei der Akromegalie im Sinne von echtem Diabetes, einfacher Glykosurie und auffallender Kohlehydrattoleranz. Bei Verdacht

auf Hypophysentumor ist durch Verfütterung von Laevulose die Kohlehydrattoleranz zu prüfen (Marburg, 44).

Auch Störungen im Wasserhaushalt sind häufige Begleiterscheinungen bei Hypophysenkrankheiten.

Die Ansichten über die Störung des Grundumsatzes und der spezifisch-dynamischen Eiweißwirkung bei Hypophysenstörungen gehen sehr weit auseinander. Nach Thannhauser (66) „hat weder die Hypophyse noch die Keimdrüse mit der Einstellung des Niveaus der Brennvorgänge etwas wesentliches zu tun." „Es ist noch eine durchaus offene Frage, ob das Hypophysenhormon nicht etwa mit der stoffwechselsteigernden Wirkung der Nahrung, d. h. mit der spezifisch-dynamischen Wirkung der Nährstoffe, speziell des Eiweißes zu tun hat." Josefson (37) hält die Frage des Gasstoffwechsels bei weitem noch nicht für spruchreif. Insbesondere herrsche bei der spezifisch-dynamischen Probe nach Plaut wenig Übereinstimmung. Nach Aub und Mac Kinley (1) werden die Einwirkungen auf den Gasstoffwechsel bei den hypophysären Erkrankungen durch die Schilddrüse vermittelt. Bei der Durchsicht der Literatur findet man über die Veränderung des Grundumsatzes bei Akromegalie ziemlich weitgehende Übereinstimmung, die dahin geht, eine Erhöhung des Grundumsatzes anzuerkennen. Eine Steigerung finden Boothby und Sandiford (7) in 50% der Fälle, Cushing und Davidoff (16) in 46%, Lichtwitz (42) „wenn auch nicht in allen Fällen" bis + 30%, Labbé, Stévenin und Bogaert (40) („aber mit Ausnahmen"), Boenheim (6) bei Hypophysenkranken in 28%, Serejskij und Zislina (62), Castex und Schteingart (12). King (39) berichtet über Steigerung in frühen Stadien der Krankheit und Erniedrigung im weiteren Verlauf. Josefson (37), Bernstein und Falta (4) sehen keine Abweichung von der Norm. Vereinzelt sind die Fälle mitgeteilt worden, bei denen der Grundumsatz erniedrigt war. (Ricci (54), Dibold (18), Sendrail und Lassalle (13)).

Der Grundumsatz bei Hypofunktion der Hypophyse, insbesondere bei Dystrophia adiposo-genitalis und Simmond'scher Kachexie wird von der größten Zahl der Autoren als erniedrigt angegeben, z. T. aber auch als normal und sogar in einzelnen Fällen als gesteigert. Boenheim (6) findet normale und oft gesteigerte Werte bei Dystrophia adiposo-genitalis, herabgesetzte bei hypophysärer Kachexie. Lichtwitz (42) findet bei der Dystrophia adiposo-genitalis fast stets normale Werte, bei der Simmond'schen Kachexie dagegen Erniedrigungen bis − 30%.

Boothby und Sandiford (7) geben bei Hypopituitarismus Grundumsatzsenkungen in 50% der Fälle an, Cushing und Davidoff (16) in 60%. Normale Werte und auch erniedrigte teilen u. a. Labbé, Stévenin und Bogaert (41), Jugenburg (38), Herzfeld und Frieder (31), Castex und Schteingart (12) mit.

Bei Hypophysengeschwülsten und solchen Hypophysenleiden, die nicht einem der 3 typischen Krankheitsbilder Akromegalie, Simmond'sche Kachexie und Dystrophia adiposo-genitalis entsprechen, finden sich nach Lichtwitz (42) ganz unregelmäßig starke Erhöhungen und Erniedrigungen des Stoffwechsels.

Noch widersprechender sind die Angaben über die spezifisch-dynamische Wirkung des Eiweißes bei Hypophysentumoren und Hypophysenerkrankungen überhanpt. Plaut (51) beschrieb als erster 22 Fälle von hypophysärer Fettsucht mit Erniedrigung der spezifisch-dynamischen Wirkung des Eiweißes. Cushing und Fulton (17) konnten überhaupt keinen Unterschied feststellen zwischen der spezifisch-dynamischen Wirkung des Eiweißes bei Gesunden und Kranken. In 38% der Fälle mit Hypophysenerkrankungen stellten Goldzieher und Gordon (28) überhaupt keine Störung der spezifisch-dynamischen Wirkung des Eiweißes fest. Lichtwitz (42) bezeichnet das Fehlen der Reaktion als ein hypophysäres Symptom, das jedoch nicht gesetzmäßig auftritt. Bei Akromegalie finden Jugenburg (38), Liebesny (43) erhöhte, Boenheim (6) normale Werte. Bei Dystrophia adiposo-genitalis sollen die Werte nach Josefson (37) erniedrigt oder erhöht sein, im Allgemeinen werden aber verminderte Werte angegeben, so von Goldzieher und Gordon (28), Herzfeld und Frieder (31), Boenheim (6) und Lichtwitz (42). Letzterer fand sie abnorm klein oder überhaupt fehlend. Bei Hypophysentumoren werden Steigerungen angegeben von Goldzieher und Gordon (28), Johnston (36) findet die spezifisch-dynamische Eiweißwirkung bei 6 Hypophysentumoren erhalten, Liebesny (43) und Lichtwitz (42) finden sie erniedrigt.

Aus diesen zuletzt angegebenen Daten über allgemeine Stoffwechselveränderungen bei Hypophysenstörungen ergibt sich, daß ihr Auftreten im ganzen ziemlich inkonstant ist und ihnen daher kein besonderes Gewicht für die Diagnosenstellung zukommen kann. Freilich wird bisweilen ihre Prüfung zu positiven Ergebnissen führen.

Zusammenfassung.

1. In der vorliegenden Arbeit wurden 5 Fällen von extra- und intraduralen Geschwülsten mitgeteilt.

2. Röntgenologische Veränderungen des Türkensattels, wie sie in der vorliegenden Arbeit abgebildet wurden, können an sich sowohl bei Geschwülsten der Hypophysengegend als aber auch bei allgemeinem chronischem Hirndruck in äußerst ähnlicher Weise auftreten. Dabei wird von röntgenologischer Seite mehrfach betont, daß nur dann beim chronischen Hirndruck Veränderungen des Türkensattels vorkommen, wenn eine Störung der Liquorzirkulation vorliegt.

3. Die letzten 4 mitgeteilten Fälle zeigen charakteristische röntgenologische Sellaveränderungen, während nur einmal eine Zirkulationsstörung des Liquors mit Erweiterung des dritten Ventrikels durch die Obduktion festgestellt werden konnte. Daraus ergibt sich, daß Hirndrucksteigerung allein auch genügen kann, um röntgenologisch sichtbare Veränderungen am Türkensattel hervorzurufen. Dabei ist anzunehmen, daß maßgebend für die Lokalisation der Druckusur am Türkensattel einmal die große Empfindlichkeit der spitzen. feinen Knochenvorsprünge ist, andrerseits aber auch sich geringfügige Arrosionen hier deutlicher manifestieren als an den übrigen Teilen der Schädelkapsel.

4. Nach der Zusammenstellung Erdélyi's sollen Sellaveränderungen bei Durageschwülsten selten sein. Unter unseren 4 in Frage kommenden Fällen handelt es sich hingegen 3 mal um Duraendotheliome.

5. Zur Klärung der oft äusserst uncharakterischen klinischen Bilder kann im Einzelfalle oft nur die Berücksichtigung aller, auch kleinster Symptome führen, wobei Ausfallserscheinungen auf dem Gebiete der Inneren Sekretion, Störungen des normalen Stoffwechsels und neurologische Symptome zu berücksichtigen sind. Insbesondere sei erwähnt, daß bei ungleich stark entwickelter Stauungspapille häufig der Sitz des Tumors auf derjenigen Seite ist, welche der stärker entwickelten Stauungspapille entspricht (Fall 2, 3, 5).

6. Das Vorhandensein einer Stauungspapille spricht eher gegen das Vorliegen eines Hypophysentumors, während eine primäre Sehnervenatrophie verbunden mit bitemporaler Hemianopsie das für Hypophysentumor charakteristische Augensyndrom darstellt.

Literaturverzeichnis.

1. Aub und Mac Kinley, zitiert nach Josefson im „Handbuch der Inneren Sekretion“ von Hirsch. Bd 3 (1) Verl. Kabitzsch 1928.
2. Behr, „Zur Entstehung der Stauungspapille“. Graefe's Archiv f. Ophthalm. 1920, Bd. 101. S. 165–209.
3. Benedikt, „Early diagnosis of pituitary tumor with ocular phenomena.“ Transact. of the sect. on ophthalmol. of the Amer. med. assoc. New. Orleans 26.—30. 4. 1920, S. 148—174. Ref. Cbl. f. d. Ophthalm. 1921. Bd. 4. S. 506.
4. Bernstein u. Falta, zitiert bei Thannhauser „Stoffwechsel und Stoffwechselkrankheiten“. Verl. J. F. Bergmann 1929 S. 31.
5. Best, „Kurzes Handbuch der Ophthalmologie“ von Brückner-Schieck. Verl. Springer 1931. Bd. 6. S. 568.
6. Boenheim, „Hypophysäre Krankheiten.“ Ztschr. f. ärztl. Fortbild. 1929. Bd. 26. S. 617.
7. Boothby und Sandiford, zitiert nach Houssay „Hypophyse und Stoffwechsel der Eiweißkörper und Kohlehydrate“. Klin. Wo. 1932. Bd. 2. Jahrg. 11, S. 1529—1534.
8. Brodmann, „Die allgemeine Chirurgie der Gehirnkrankheiten“. Neue deutsche Chirurgie, Bd. 11, S. 342. Verl. Enke 1914.
9. Braunstein, v. Graefe's Archiv für Ophthalmol 1925 Bd. 115. S.399 455.
10. Brouwer, „Über Chiasmaerkrankungen“. Nederl. Tijdschr. Geneesk. 1931 2683 - 2697. Ref. Cbl. f. d. ges Ophthalm. 1931 Bd. 25 S. 701.
11. Camauër und Mortóla, „Beitrag zum Studium des tubero-infundibulohypophysären Symptomenbildes“. Prensa méd. argent. 1931, 1475—1501. Ref. Cbl. f. d. ges. Ophthalmol. 1932. Bd. 26. S. 43.
12. Castex und Schteingart, „Der Grundumsatz bei Hypophyseerkrankungen.“ Arch argentinos de enferm. del. apar. dig. y de la nutric. 1926. Bd. 2. S. 53 - 62. Ref. Kongresscbl. f. ges. Inn. Med. 1927. Bd. 47. S. 249.
13. Cestan, Sendrail und Lassalle, „Contribution à l'étude du métabolisme basal chez les acromégales.“ Rev. neurol. 1926, Bd. 1. S. 1—4. Ref. Kongressbcl. f. d. ges. Inn. Med. 1926. Bd. 43. S. 470.
14. Christiansen, „Differentialdiagnostische Schwierigkeiten bei den supraselläreu Tumoren.“ Internat. Ophthalmol. Kongress Amsterdam 5.—13. 9. 29. Ref. Cbl. f. d. ges. Ophthalmol. 1930. Bd. 22. S. 722/23.

15. Critchley und Ironside, zitiert nach Behr in „Kurzes Handbuch der Augenheilkunde“ von Brückner-Schieck, Bd. 6. S. 77 Fußnote. Verl. Springer 1931.

16. Cushing und Davidoff, zitiert nach Houssay „Hypophyse und Stoffwechsel der Eiweißkörper und Kohlehydrate.“ Kli. Wo. 1932. Bd. 2. Jhrg. 11. S. 1529—1534.

17. Cushing und Fulton, „The specific dynamic action of protein in patients with pituitary disease.“ Arch. int. med. 50. 649–667. 1932. Ref. Kongresscbl. f. d. ges. inn. Med. 1933. Bd. 70. S. 32.

18. Dibold, „Beitrag zur Stoffwechselpathologie bei Akromegalie.“ Dtsch. Med. Wchschr. 1931. Jhrg. 57. S. 16 2—1623.

19. Downmann und Smith, „Lokalizing diagnosis in brain tumor: Phenomena that may be misleading.“ J. amer. med. Assoc. 96. 1931. S. 318—325. Ref. Cbl. f. d. ges. Ophthal. 1932 Bd. 26. S. 723.

20 Erdélyi, „Schädelveränderung bei gesteigertem Hirndruck.“ Fortschr. d. Röntgenstr. 1930. Bd. 42. S. 153.

21. Erdheim. zitiert nach Goldstein „Meningitis serosa unter dem Bilde hypophysärer Erkrankung.“ Arch. f. Psych. u. Nervenheilk. 1910. Bd. 47. S. 126.

22. Fischer, „Anatomischer Beitrag zur Kenntnis der Genese der Stauungspapille.“ Ztschr. f. Augenheilk. 1930. Bd. 72. S. 369–381.

23. Fleischer, „Zur Klinik der Hypophysengeschwülste.“ Ztschr. f. Laryngol.. Rhinol., Otol. u. ihre Grenzgeb. 1933. Bd. 24. H. 1 S. 7-27.

24. Frankl-Hochwart, zitiert nach Leege „Zur Psychopathologie und Therapie der Hypophysentumoren.“ Zeitschr. f. d. ges. Neurol. u. Psych. 1924. Bd. 94. S. 331.

25. Gibbs, „Intracranial tumor with anequal choked disk. Relationship between the side of greater choking and the position of the tumor.“ Arch. of Neurol. 1932. 27 828—835. Ref. Cbl. f. d. ges. Ophthal. 1933. Bd. 28. S. 125.

26. Goldstein, Hdbch. d. Inn. Med. v. Bergmann-Staehelin, Bd. 5. S. 230. u. f. Verl. Springer 1925.

27. Goldstein, „Meningitis serosa unter dem Bilde hypophysärer Erkrankung.“ Arch. f. Psych. u. Nervenheilk. 1910. Bd. 47. S 126.

28. Goldzieher und Gordon, „Determination of the specific dynamic action of protein and its value in the diagnosis of pituitary disease.“ Endocrinology 17, 569–577. 1933. Ref. Kongresscbl. f. d. ges. Inn. Med. 1934. Bd. 73. H. 4. S. 272.

29. Gruber, „Vielfältige Knochenlücken im Schädel infolge intrakranieller Drucksteigerung.“ 20. Tagung d. dtsch. Pathol. Gesellsch. Würzburg 1925. S. 228–232.

30. Harms, „Veränderungen am Türkensattel bei Hirngeschwülsten.“ M. M. W. 1927. H. 7, 74. S. 274.

31. Herzfeld u. Frieder, „Über die Bedeutung der Hypophyse für die spezifisch-dynamische Eiweißwirkung." Ztschr. f. d. ges. physikal. Therapie 1928 Bd. 35. S. 149—153. Ref. Kongresscbl. f. d. ges. Inn. Med. 1929. Bd. 52. S. 225.

32. von Hippel, „Die Krankheiten des Sehnerven." im Hdbch. d. ges. Augenheilkunde v. Graefe-Saemisch Bd. 7. Kap. 10. S. 24/25. Verl. Springer 23.

33. Hirsch, „Zur Differentialdiagnose der Hypophysentumoren gegenüber anderen Hirn- und Nervenerkrankungen." Wiener Med. Wochschr. 1927. J. 77. H. 31. S. 1034—1036.

34. Hirsch, „Zur Klinik der Hypophysentumoren." Wiener Klin. Wchschr. 1926. Jhrg. 39. H. 4. S. 93—95.

35. Hirsch, „Über Augensymptome bei Hypophysentumoren und ähnlichen Krankheitsbildern." Ztschr. f. Augenheilk. 1921. Bd. 45. S. 294.

36. Johnston, „The specific dynamic reponse to protein of individuals suffering from disease of the hypophysis." J. clin. Invest. 11. 437—448. 1932. Ref. Kongresscbl. f. d. ges. Inn. Med. 1933. Bd. 68. S. 140.

37. Josefson, „Handbuch der Inneren Sekretion" von Hirsch, Bd. 3 (1). S. 227. Verl. Kabitzsch 1928.

38. Jugenburg, „Der Grundumsatz bei den Schilddrüsenerkrankungen und Hypophysenerkrankungen." Vestn. Röntgenol. 10. 74—94. 1932. Ref. Kongresscbl. f. d. ges. Inn. Med. 1933. Bd. 70. S. 26.

39. King, „Handbuch der Inneren Sekretion" von Hirsch. S. 227. Bd. 3 (1). Verl. Kabitzsch 1928.

40. Labbé, Stévenin u. Bogaert, „Handbuch der Inneren Sekretion" von Hirsch. Bd. 3 (1) S. 227. Verl. Kabitzsch 1928.

41. Labbé, Stévenin u. Bogaert, „Le métabolisme basal dans syndromes hypophysaires." Ann. de méd. 1925. Bd. 17. H. 3. Ref. Kongresscbl. f. d. ges. Inn. Med. 1926. Bd. 40. S. 130.

42. Lichtwitz, „Hypophysäre Symptome und Hypophysenkrankheiten." Verh. d. dtsch. Gesellsch. f. Inn. Med. 1930. 42. Kongress S. 35—53.

43. Liebesny, „Beitrag zur Pathologie des respiratorischen Gaswechsels. 4 Mitt. Der Einfluß der Hypophyse auf den Energiestoffwechsel." Wiener Klin. Wchschr. 1925. Bd. 38. H. 28. S. 780/784.

44. Marburg, „Die Klinik der hypophysären Erkrankungen (Tumoren)." Med. Klin. 1929. Jhrg. 25 (2) S. 1457—1461.

45. Mayer, „Über die röntgenologische Diagnose der Hypophysentumoren." Fortschr. d. Röntgenstr. 1932. Bd. 46. S. 497.

46. Meighan, „Remarks on the diagnosis of chiasmal lesions from an ophthalmological aspect." Glasgow med. J. 1932. S. 172—178. Ref. Zeitschr. f. d. ges. Ophthalmol. 1933. Bd. 24. S. 127

47. Nuvoli, „Sindromi adiposo-genitali e aumento di pressione endocranica.“ Policlinico Sez. prat. 1933. 1045—1048. Ref. Kongresscbl. f. d. ges. Inn. Med. 1934. Bd. 73. S. 354.

48. Oppenheim, „Über einen Fall von erworbenem, idiopathischem Hydrocephalus internus.“ Charitéannalen 1890 Jhrg. 15, S. 307—324

49. Pegoraro, „Sopra l'assenza della papilla da stasi nei tumori cerebrali e sui rapporti fra papilla da stasi e reperto radilogico d'ipertensione intracranica.“ Riv. Clin. med. 31. 1930, 1177—1194. Ref. Cbl. f. d. ges. Ophthalmol. 1931. Bd. 35. S. 812.

50. Pfeiffer, „Zur Dystrophia adiposo-genitalis (Infundibulumtumor).“ Dtsch. Med. Wchschr. 1920. 46. S. 1302—1303.

51. Plaut, zitiert bei Thannhauser „Stoffwechsel und Stoffwechselkrankheiten.“ S. 32. Verl. Bergmann. 1929.

52. Pollack, zitiert nach Büchler „Beitrag zu den Hydrophysenveränderungen.“ Ztschr. f. d. ges. Neurol. u. Psych. 1921. Bd. 72 S. 207.

53. Puusepp, zitiert nach Junius. „Diagnostik der Hirntumoren mit besonderer Berücksichtigung der Erscheinungen am Sehorgan.“ Cbl. f. d. ges. Ophthal. 1932. Bd. 26. S. 310.

54. Rolando Ricci, „Le métabolisme basal dans l'acromégalie.“ Rév franc. Endocrin. 11, 14—25. 1933. Ref. Kongresscbl. f. d. ges. Inn. Med. 1933. Bd. 71. S. 760.

55. Rothfeld, zitiert nach Büchler „Beitrag zu den Hypophysenveränderungen.“ Ztschr. f. d. ges. Neurol. u. Psych. Herausgeg. von Kohlmann 1921. Bd. 72. S. 207.

56. Saupe, „Kurzes Handbuch der gesamten Röntgendiagnostik und -Therapie.“ S 521. Verlag S. Karger, Berlin 1928.

57. Schieck, „Die Genese der Stauungspapille.“ 1910. Verl. J. F. Bergmann, Wiesbaden.

58. Schreiber, „Intracranial pressure. The correlation of choked disk and röntgenologic pressure signs.“ Amer. J. Röntgenol. 23, 607—611 u. 628—630, 1930. Ref. Cbl. f. d. ges. Ophthalmol. 1931. Bd. 25. S. 261.

59. Schüller, zitiert nach Goldstein „Meningitis serosa unter dem Bilde hypophysärer Erkrankung.“ Arch. f. Psych. u. Nervenkrankheiten 1910. Bd. 47. S. 126.

60. Schultz, „Veränderungen im Hypophysengebiet bei Hydrocephalus und ihre Folgeerscheinungen.“ Virchow's Archiv 1924. Bd. 248. S. 180.

61. de Schweinitz, „Kurzes Handbuch der Ophthalmologie“ von Brückner-Schieck, Bd. 6. S. 602 Verl. Springer 1931.

62. Serejskij u. Zislina, „Endokrine Störungen und spezifisch-dynamische Wirkung der Eiweißstoffe.“ Medicobiologiceskij zurnal 1927. H. 3. S. 13—52. Ref. Kongresscbl. f. d. ges. Inn. Med. 1928 Bd. 49. S. 352.

63. Sinclair u. Dott, „Hydrocephalus simulating in the production of chiasmal and other paraphypophysical lesions.“ Soc. U. Kingdom 51, 232—246, 1931. Ref. Cbl. f. d. ges. Ophthalmol. 1933. Bd. 28. S. 383.

64. Stern, zitiert nach Büchler „Beitrag zu den Hypophysenveränderungen.“ Ztschr. f. d. ges. Nenrol. u. Psych. 1921. Bd. 72 S. 207.

65. Stewart u. Cushing, zitiert nach Downmann und Smith „Lokalizing diagnosis in brain tumor. Phenomena that may be misleading.“ J. of Amer. med. Assoc. 96, 1931, 318—325. Ref. Cbl. f. d. ges. Ophthalmol. 1932. Bd. 26. S. 723.

66. Thannhauser, , Stoffwechsel und Stoffwechselkrankheiten.“ S. 32 Verl. Bergmann 1929.

67. Thiel, „Zur Klinik und Therapie der Hypophysengeschwülste.“ Kli. Monatsbl. d. Augenheilk. 1933. Bd. 90. S 581—597.

68. Uthoff, „Kurzes Handbuch der Ophthalmologie“ von Brückner-Schieck. Bd. 6. S. 566. Verl. Springer 1931.

69. van Wagenen, „The incidence of intracranial tumors without choked disk in one year's series of cases.“ Amer. J. med. Sci. 176, 346—366, 1928. Ref. Cbl. f. d. ges. Ophthalmol. 1929. Bd. 21. S. 413.

Es ist mir eine angenehme Pflicht, Herrn Professor Dr. Werthemann für die Überlassung des Materials zu der vorliegenden Arbeit meinen herzlichsten Dank auszusprechen.

Zu besonderem Dank bin ich Herrn Professor Dr. Lüdin verpflichtet für die Überlassung der Röntgenbilder und seine freundliche Unterstützung.

Mein Dank gilt auch den Herren Professoren Brückner, Henschen, Staehelin, Knapp und Herrn Dr. Berger aus Liestal, die mir liebenswürdigerweise die Krankengeschichten zur Verfügung gestellt haben.